Pekkton® ivory – cas cliniques.

Framework made with
Pekkton®

CENDRES+ MÉTAUX

Dental

Pekkton® ivory
Clinical Case.

Description du cas clinique
Dentiste: Dr. med. dent. Darko Radivojevic, Dietikon, Suisse
Prothésistes: Marco Fuhrer, Kurt Walz, Biel/Bienne, Suisse

Contexte et objectifs du traitement:
Après perte de la dent 16, il a été décidé de combler l'espace au moyen d'une reconstruction fixe présentant la forme d'un bridge à sceller. L'objectif était une reconstruction sans métal.

Anamnèse:
L'anamnèse ne présentait aucune caractéristique particulière.

Résultats:
À la suite d'une carie profonde, la dent 16 a dû être extraite. Les dents 17 et 15 ne révélaient aucune particularité au niveau du parodonte et présentaient une sensibilité positive. Différentes variantes possibles pour le comblement de l'espace ont été discutées. La variante retenue était une couronne implanto-portée et une restauration avec bridge. Le patient souhaitant une reconstruction sans métal, il a été décidé de combler l'espace au moyen d'un bridge. Pekkton® ivory a été choisi comme matériau.

Protocole thérapeutique:
Préparation
– épigingivale
– niveau circulaire de 1mm

Prise d'empreinte:
– Prise d'empreinte avec Impregum (3M Espe)

Scellement:
– Technique adhésive avec le ciment composite RelyX Unicem (3M Espe) auto-adhésif et à durcissement dual
– Préparation des bridges à l'acide fluorhydrique, Monobond (Ivoclar Vivadent) et Heliobond (Ivoclar Vivadent)

Commentaires et conclusions:
La préparation et la prise d'empreinte se sont déroulées comme pour un bridge céramo-métallique classique. Un scellement adhésif a été pratiqué.
Le contrôle après la pose était relativement simple puisque les dents-piliers étaient parfaitement visibles aux rayons X. Les excès éventuels ont ainsi pu être facilement identifiés. La faible radio-opacité des bridges en Pekkton® ivory a un impact aussi bien positif que négatif. Un avantage est certainement le contrôle facilité des dents-piliers aux rayons X. Un inconvénient est l'analyse difficile de la transition entre les bridges et les niveaux des dents-piliers.

Un atout majeur par rapport aux matériaux céramiques est certainement la réparation possible et la facilité de fabrication. Le coût représente sans aucun doute pour le patient un argument de poids.

Conflits d'intérêts:
Les auteurs déclarent n'avoir aucun conflit d'intérêts avec Cendres+Métaux SA.

Description des illustrations:
Fig. 1 Situation initiale sur le modèle.
Fig. 2 Pièce modelée préparée pour la mise en revêtement.
Fig. 3 Bridge pressé après le démoulage, non usiné.
Fig. 4 Bridge usiné.
Fig. 5 Bridge avec composite de revêtement (SR Nexco, Ivoclar Vivadent).
Fig. 6 Vue de l'intrados du bridge avec revêtement.

Fig. 1

Fig. 2

Fig. 3

Fig. 4

Fig. 5

Fig. 6

Visite de contrôle au bout de 2 ans
Aucune caractéristique particulière n'a été relevée sur le plan clinique ; en effet, la gencive n'était pas enflammée et le sondage parodontal a révélé des profondeurs de 2 à 3 mm.
Le pont lui-même était intact : il ne présentait ni fractures, ni fissures. Les bords ne présentaient aucune caractéristique particulière. Toutefois, l'examen radiologique a mis en évidence au niveau de la dent-pilier antérieure dans la zone mésiale du bord de la couronne un léger éclaircissement qui n'était pas cliniquement sondable.
La raison réside sans doute dans la faible radio-opacité de l'armature en Pekkton® ivory, laquelle permet d'une part de contrôler les dents-piliers, mais complique aussi d'autre part l'évaluation des bords.
Dr méd. dent. D. Radivojevic

Description des illustrations :
Fig. 7 Bridge scellé en bouche.
Fig. 8 Image radio d'un bridge scellé révélant clairement le moignon dentaire.
Fig. 9 + 10 Situation 2 ans après la pose.

Fig. 7

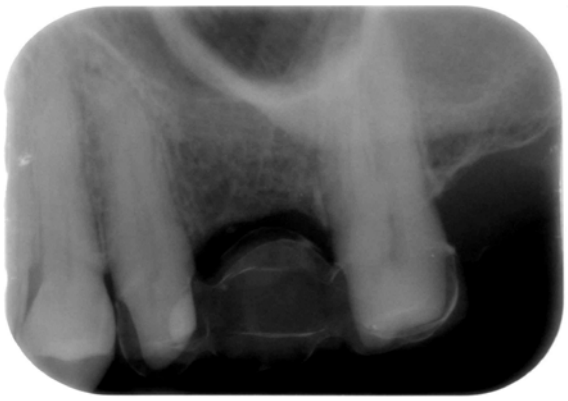
Fig. 8

Fig. 9

Fig. 10

Pekkton® ivory
Clinical Case.

Description du cas clinique
Dentiste: Dr. med. dent. Milos Tomic, Montreux, Suisse
Prothésiste: Xavier Zahno, Montreux, Suisse

Anamnèse du patient:
Femme, 60 ans, non-fumeuse, en bonne santé

Résultats et objectifs du traitement: (Évaluations diagnostiques/cliniques, risques, pronostiques, réflexions)
fracture de la racine dent 24, carie dent 23 sous l'élément en or actuel.
La dent 24 est à extraire, la dent 23 doit être sécurisée comme pilier avec un nouveau tenon indirect en or.
Stratégie: phase d'observation du pilier 23 pendant 1–1,5 an avec prothèse provisoire à long terme, bridge à 3 éléments en Pekkton® ivory, avec revêtement composite. Dans l'intervalle, préparation de tout le maxillaire supérieur en vue d'une réhabilitation globale.

Phases du traitement:
Tenon indirect en or 23 et avulsion 24 avec réalisation d'une prothèse provisoire immédiate et directe 23_x_25.
Scellement du tenon en or 23, préparation définitive et prise d'empreinte 23_x_25 pour la prothèse provisoire à long terme.
Insertion de la prothèse provisoire de laboratoire, armature du bridge en Pekkton® ivory, revêtement composite.
Après la phase de cicatrisation de 6–8 semaines: essai en bouche Pekkton® ivory avec rebasage de l'élément intermédiaire, finition et scellement définitif.

Phases du traitement:
1. Prise d'empreinte à l'alginate des maxillaires supérieur et inférieur.
2. Un porte-empreinte individuel a été réalisé sur le maxillaire supérieur.
3. Maxillaire supérieur: prise d'empreinte définitive avec Impregum (3M Espe).

Discussions, commentaires et conclusions:
Le Pekkton® ivory à revêtement composite est une solution qui allie qualité et esthétique, idéale pour les prothèses provisoires à long terme.

Conflits d'intérêts:
Les auteurs déclarent n'avoir aucun conflit d'intérêts avec Cendres+Métaux SA.

Description des illustrations:
Fig. 1 Bridge à 3 éléments pressé sur le modèle avant l'incrustation.
Fig. 2 Armature en Pekkton® ivory ivory.
Fig. 3 Vue détaillée du bridge en bouche.
Fig. 4 Vue détaillée en occlusion.

Fig. 1

Fig. 2

Fig. 3

Fig. 4

Pekkton® ivory
Clinical Case.

Description du cas clinique
Dentiste: Dr. med. dent. Martin Fuhrer (Cabinet med. dent. Daniel Bhend), Berne, Suisse
Prothésiste: Zahnmanufaktur Zimmermann & Mäder, Berne, Suisse

Contexte et objectifs du traitement:
Le patient, âgé de 68 ans, présente un maxillaire complètement édenté et de nombreuses obturations ainsi qu'une hygiène buccale médiocre. En novembre 2011, la dent 26 a dû être extraite en raison d'une carie secondaire profonde. De plus, les dents 25 et 27 ont dû être soignées à l'aide d'une obturation en composite pour cause de caries.

Résultats et objectifs de traitement:
Le patient a souhaité en février 2012 la restauration des lacunes dentaires. A cause de problèmes parodontaux et de l'hygiène buccale médiocre, qui ne s'améliorera pas car le patient présente une motricité limitée, il a été décidé de fabriquer un bridge provisoire à long terme.

Plan de traitement:
Le bridge a été d'abord fabriqué en Unifast (GC). Il a été posé en mars 2012.
Il s'est cassé en septembre 2012. Après une réparation puis une nouvelle rupture, une alternative de qualité mais abordable devait être trouvée. Nous avons opté pour le matériau d'armature Pekkton® ivory de Cendres+Métaux SA, un polymère de haute performance, qui est revêtu d'un composite esthétique. Il a été scellé le 1er décembre 2012 avec TempBond (sans eugénol) de Kerr Dental. La fonction est depuis lors parfaitement satisfaisante.

Discussions, commentaires et conclusions:
Maître prothésiste Patrick Zimmermann: Le matériau se laisse très bien meuler, ce qui permet de gagner du temps lors de la finition. Le matériau adhésif et l'opaker (opacifiant) sont également faciles à appliquer. Dans ce cas, l'armature a été revêtue avec le nouveau matériau composite SR Nexco de l'entreprise Ivoclar Vivadent. L'avantage d'un revêtement en composite par rapport à un revêtement en céramique réside évidemment dans la possibilité d'ajouter sans problème du matériau de revêtement.

Conflits d'intérêts:
L'auteur déclare n'avoir aucun conflit d'intérêts avec Cendres+Métaux SA.

Description des illustrations:
Fig. 1 Situation initiale de la bouche du patient après la préparation.
Fig. 2/3 Situation du bridge en Pekkton® ivory revêtu avec SR Nexco (Ivoclar Vivadent) sur le maître-modèle avant la pose.
Fig. 4 Bridge scellé dans la bouche du patient.

Fig. 1

Fig. 2

Fig. 3

Fig. 4

Pekkton® ivory
Clinical Case.

Description du cas clinique
Dentiste: Dr. Busslinger, Cabinet dentaire Central, Bienne, Suisse
Technicien-dentiste: Marco Fuhrer, Bienne, Suisse

Situation et objectif thérapeutique:
Une patiente de 57 ans se présente à mon cabinet avec une douleur aiguë dans le quadrant mandibulaire gauche. Elle fait partie de mes patients depuis 2007.
Elle a plusieurs restaurations, ainsi que des implants. Nous avons identifié la présence de caries sur la dent pilier du pont mandibulaire gauche. Elle présente depuis quatre jours une douleur aiguë dans le quadrant mandibulaire gauche, associée à une mobilité du pont. Elle se trouve dans l'impossibilité de mâcher du côté gauche à cause de la douleur.

Anamnèse du patient:
Nécrose de la pulpe et parodontite apicale aiguë de la dent 34.
La dent 38 est cariée et présente aussi une parodontite apicale.

Résultats diagnostiques et objectifs thérapeutiques:
Après discussion avec la patiente, l'approche suivante a été adoptée.
Traitement du canal radiculaire de la dent 34. Dépôt du pont par découpe en distal de la dent 34. Extraction de la dent 38.
Augmentation de la muqueuse kératinisée. Le guide fabriqué par le technicien-dentiste pour la réalisation d'une tomographie volumique de type Cone Beam (CBCT) sera ultérieurement utilisé comme gabarit chirurgical.
Planification numérique de l'implantation à l'aide d'un logiciel spécialisé et construction du gabarit chirurgical.
Pose de l'implant avec le gabarit chirurgical. Superstructure implanto-portée fabriquée avec Pekkton® ivory. Vise de contrôle.

Phases du traitement:
Nous avons procédé au traitement du canal radiculaire de la dent 34, qui a été finalisé au cours d'une deuxième séance.
Le pont a été coupé en distal de la dent 34 et la dent 38 a été extraite. Nous avons procédé à une augmentation de la muqueuse kératinisée du quadrant mandibulaire gauche. Nous avons procédé à la prise d'empreinte des deux maxillaires et avons fabriqué un gabarit radiographique.
Nous avons réalisé un scanner CBCT après pose du gabarit.
Les données ont été importées dans le logiciel de planification de l'implant. La position exacte de l'implant dans la mandibule a été planifiée avec le logiciel et un gabarit chirurgical a été fabriqué à l'aide des données recueillies.

En utilisant le gabarit chirurgical, trois implants Straumann ont été posés aux positions 35, 36 et 37. On a procédé à une greffe osseuse dans la partie vestibulaire des implants aux positions 35 & 36, que nous avons recouverte avec une membrane en collagène. On a opté pour une cicatrisation non enfouie des implants.

Description des illustrations:
Fig. 1 Situation initiale après cicatrisation des implants.
Fig. 2 Maître-modèle.
Fig. 3 Superstructure modélisée de type pont.
Fig. 4 Modèle sur implants pour mise en revêtement et pressée avec Pekkton® ivory.

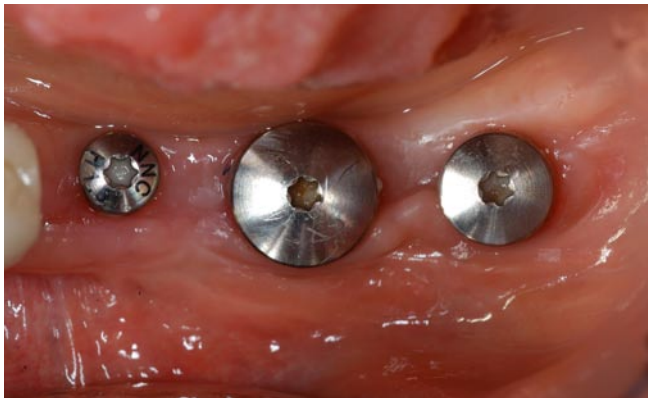
Fig. 1

Fig. 2

Fig. 3

Fig. 4

Après une période de cicatrisation de quatre mois, nous avons réalisé une empreinte des implants.
Le technicien-dentiste a réalisé une superstructure implanto-portée monobloc vissée en Pekkton® ivory.
Celle-ci a été essayée en bouche et nous avons procédé à l'enregistrement de l'occlusion.
Le technicien-dentiste s'est occupé de la définition de la teinte adéquate. La reconstruction terminée a été définitivement vissée sur les trois implants et les voies de vis ont été obturées avec du composite.
Une radiographie a été réalisée après insertion de la superstructure. Une semaine après l'insertion, lors du rendez-vous de contrôle, la patiente n'a formulé aucune plainte.

Conflits d'intérêt :
Le Dr. Busslinger déclare n'avoir aucun conflit d'intérêts avec Cendres+Métaux.

Description des illustrations :
Fig. 5 Ajustage et positionnement de la couronne sur le modèle de travail.
Fig. 6 La couronne terminée composée d'une armature Pekkton® ivory et d'un recouvrement esthétique SR-Nexco.
Fig. 7 Couronne synthétique scellée en bouche.
Fig. 8 Vue occlusale de la couronne Pekkton® ivory. Le traitement est terminée.

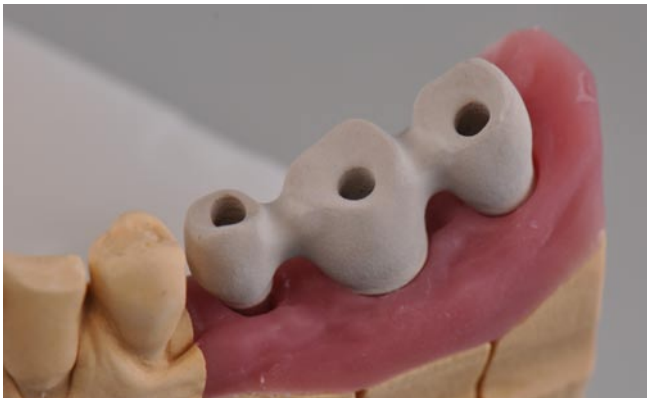
Fig. 5

Fig. 6

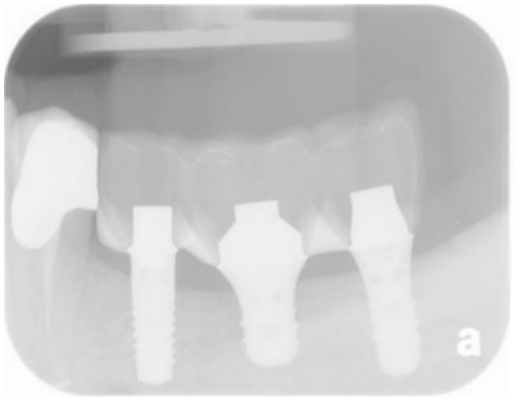

Fig. 7

Fig. 8

Pekkton® ivory
Clinical Case.

Description du cas clinique
Dentiste: Dr Ernest Mallat Callís, Clinica Mallat BCN
Prothésiste dentaire: Carlos Baurier Salvans, CM Dental Laboratory BCN

Contexte et objectifs du traitement:
Édentement au niveau du 2ème quadrant. Implants en 24–25 et 26 sur Nobel Biocare.
Préparation pour la pose d'une couronne unitaire en 23.

Procédure de travail du laboratoire: première partie
Pont implanto-porté temporairement vissé en 24–25–26 et couronne unitaire en 23.
Duplication du modèle, wax–up, positionnement dans le système de moulage Trixpress® (Dekema, Allemagne), pressage à l'aide de lingots Pekkton® ivory (Cendres+Métaux SA, Suisse).
Pressage dans le four 654 Press-i-dent (Dekema, Allemagne).
Meulage, sablage, nettoyage.
Matériau de restauration: New Outline, stratification en double couche avec utilisation de teintes à des fins de personnalisation.
Vitrification manuelle (anaxdent, Allemagne).

Objectifs et résultats de traitement:
Après le deuxième temps chirurgical (une élévation du plancher du sinus avait déjà été effectuée), une couronne céramo-métallique en position 23, ainsi qu'une prothèse provisoire ont été planifiées. Ce pont est resté pendant 4 mois dans la bouche du patient sans occasionner de gêne.

Protocole thérapeutique:
D'abord, une prise d'empreinte à l'aide de «Vinylsiloxane» a été effectuée afin de fabriquer la structure du pont et la coiffe de la couronne.
Le pont implanto-porté a été vissé. Enfin, la structure et la coiffe ont été recouvertes de céramique (couronne en 23 avec épaulement en porcelaine).

Conclusion et remarques:
Le pont provisoire réalisé à l'aide de Pekkton® ivory a satisfait toutes les exigences esthétiques, mécaniques et de durabilité.

Description des illustrations:
Fig. 1 Situation initiale, Pekkton et application de la couche opacifiante.
Fig. 2 Pekkton dans la cire et implants à l'intérieur du système Trixpress® (Dekema).
Fig. 3 Modelage de l'armature sur le modèle.
Fig. 4 Wax-up anatomique dans l'articulateur.

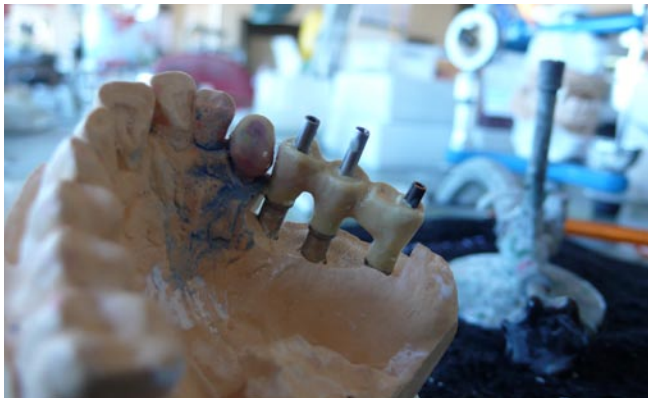
Fig. 1

Fig. 2

Fig. 3

Fig. 4

Procédure de travail du laboratoire : seconde partie
Positionnement et vissage de trois implants sur le modèle, wax-up de 23–24–25 et 26, positionnement du wax-up dans le système de moulage Trixpress® (Dekema, Allemagne), application du matériau de revêtement CM-20 (Cendres+Métaux SA, Suisse). Préchauffage et pressage dans le four 654 Press-i-dent (Dekema, Allemagne).
Meulage et vérification de l'ajustement de la réalisation sur le modèle, polissage et nettoyage à la vapeur.
Application de l'opacificateur New Outline (anaxdent, Allemagne), second wax-up sur la structure.
Matériau de revêtement : première couche avec dentine A2 + dentine White / seconde couche avec high value + low value + Transpa Clear Polishing

Remerciements :
Nous remercions la Clínica Dental Mallat, et en particulier le Dr Ernest Mallat Callís pour les efforts permanents dont il a fait preuve afin de réaliser ces cas cliniques et pour son aide précieuse tout au long de notre relation fructueuse au cours de ces 5 dernières années.

Description des illustrations :
Fig. 5 Finition du cas dans l'articulateur (au laboratoire).
Fig. 6 Situation réelle en bouche

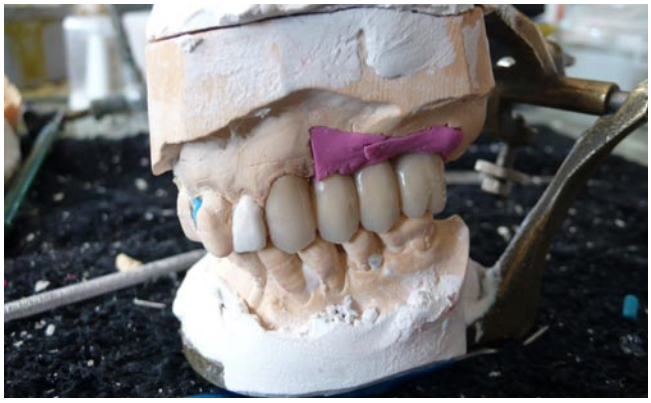
Fig. 5

Fig. 6

Pekkton® ivory
Clinical Case.

Description du cas clinique
Dentiste: Dr. med. dent. Peter Tschäppät, Biel/Bienne, Suisse
Prothésistes: Marco Fuhrer, Walter Wermuth, Biel/Bienne, Suisse

Contexte et objectifs du traitement:
Même si la fiabilité des travaux de reconstruction prothétique céramo-métallique n'est plus à démontrer, la médecine et la technique dentaire s'oriente désormais vers des solutions « non-métalliques ». Cela signifie dans la mesure du possible des constructions en céramique et plus particulièrement en zircone avec ou sans recouvrement cosmétique.
Pour le cas faisant l'objet de cette présentation, nous avons opté pour un nouveau matériau actuellement en phase de test clinique, le Pekkton® ivory. Il s'agit d'un matériau synthétique de la famille des polymères à haute performance.

Anamnèse:
La prémolaire 15 a déjà fait l'objet d'un traitement de racine. La couronne de cette dent est constituée d'amalgame et de composite. Une partie de la substance de la dent restante s'est cassée à deux endroits. L'amalgame bouge légèrement.
Il est décidé de reconstituer le pilier avec du composite puis de réaliser une couronne en matériau synthétique. C'est un nouveau polymère à haute performance qui a été choisi pour réaliser l'armature sur laquelle sera réalisé un recouvrement esthétique et anatomique en composite.

Protocole thérapeutique:
Avant de procéder à la reconstruction avec du composite (remplacement de l'amalgame) puis à la taille de la 15, la 14 a d'abord bénéficiée d'une remise à jour avec le remplacement de l'obturation en amalgame par une nouvelle en composite.

Plan de traitement:
Préparation
– Subgingival
– Appui circulaire de 1mm

Prise d'empreinte:
– Empreinte avec un matériau polyvinylsiloxane de marque President de Coltène®.

Protocole prothétique:
Une armature en matériau Pekkton® ivory a ensuite été réalisée par système pressé pour l'élaboration de l'armature de la 15.
Cette armature en polymère à haute performance a reçu un recouvrement esthétique avec le matériau composite SR Nexco de Ivoclar Vivadent.
La fixation de la couronne s'est fait par collage avec un produit de scellement adhésif.
En l'occurrence, c'est le Panavia™ F2.0 de Kuraray Medical Inc. qui a été utilisé.
L'intrados de la couronne et la surface de la préparation ont été traité avant scellement selon les indications du fabricant.

Description des illustrations:
Fig. 1 Pyramide des valeurs des polymères à hautes performances.
Fig. 2 Radiographie de la 15 avec les dents voisines.
Fig. 3 Détail de la préparation circulaire de la 15 après reconstitution en composite.
Fig. 4 Modèle de travail avec délimitation exacte des bords de la préparation et des points de contacts.



Le PEKK se situe au sommet de la famille des PAEK elle-même au sommet de la pyramide qualité des polymères thermoplastiques. Il est disponible sous des structures aussi bien amorphes que cristallines.

Fig. 1

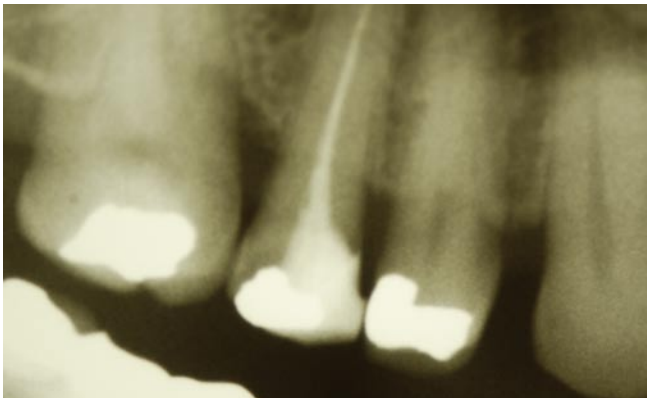

Fig. 2

Fig. 3

Fig. 4

Commentaires et conclusions:
Aussi bien le matériau Pekkton® ivory pour la confection de l'armature que le composite SR Nexco pour la partie cosmétique développent un effet de mimétisme qui rend la différenciation entre dent naturelle et couronne artificielle très difficile.
Un avantage certain pour une clientèle qui est ou qui se veut toujours jeune!

Études et références:
Une série d'essais scientifiques internes et externes a confirmé les propriétés idéales de Pekkton® ivory.

1. Retentive forces and fatigue resistance of thermoplastic resin clasps. Fahed Tannous, Martin Steiner, Ramez Shahin, Matthias Kern. Dental Materials 28/2012.

Description des illustrations:
Fig. 5 Ajustage et positionnement de la couronne sur le modèle de travail.
Fig. 6 La couronne terminée composée d'une armature Pekkton® ivory et d'un recouvrement esthétique SR-Nexco.
Fig. 7 Couronne synthétique scellée en bouche.
Fig. 8 Vue occlusale de la couronne Pekkton® ivory. La réparation est terminée.

Fig. 5

Fig. 6a

Fig. 6b

Fig. 7

Fig. 8

Pekkton® ivory
Clinical Case.

Description du cas clinique
Dentiste: Dr. med. dent Bruno Frei, Aarberg, Suisse
Prothésiste: Marco Fuhrer, Bienne, Suisse

Contexte et objectifs du traitement:
Restauration de la dent défectueuse en préservant la vitalité.

Anamnèse du patient:
Dent 36, obturation étendue en amalgame (MOD), fracture de cuspides linguales au niveau gingival.

Résultats et objectifs de traitement:
En raison de la taille de l'obturation en amalgame et de la perte de toute la paroi linguale, une moindre rétention est à craindre. Une restauration au moyen d'une couronne CCM classique est difficilement réalisable. Afin de pouvoir tout de même reconstruire la dent de manière esthétique, fonctionnelle et résistante, tout en préservant la vitalité, il a été convenu avec la patiente de l'utilisation d'une couronne en Pekkton® ivory, matériau polymère de haute performance, revêtue d'un composite.

Plan de traitement:
Préparation du pilier dentaire d'après les consignes du fabricant, restauration provisoire à l'aide d'une couronne en résine. Scellement définitif de la couronne en Pekkton® ivory à l'aide d'une technique de collage conventionnelle identique à celle utilisée pour les couronnes en porcelaine sans métal (Variolink, ExciTE d'Ivoclar Vivadent).

Discussions, commentaires et conclusions:
Dans le cadre d'une préparation soigneuse du pilier dentaire, en respectant toutes les consignes du fabricant, la couronne en Pekkton® ivory peut être considérée comme une alternative équivalente aux couronnes CCM conventionnelles et aux couronnes en porcelaine sans métal.

Conflits d'intérêts:
L'auteur déclare n'avoir aucun conflit d'intérêts avec Cendres+ Métaux SA.

Description des illustrations:
Fig. 1 Situation initiale de la bouche du patient après la préparation.
Fig. 2 Situation de la préparation sur le maître-modèle.
Fig. 3 Armature de couronne pressée en Pekkton® ivory, brute.
Fig. 4 Armature terminée avec revêtement SR Nexco (Ivoclar Vivadent).

Fig. 1

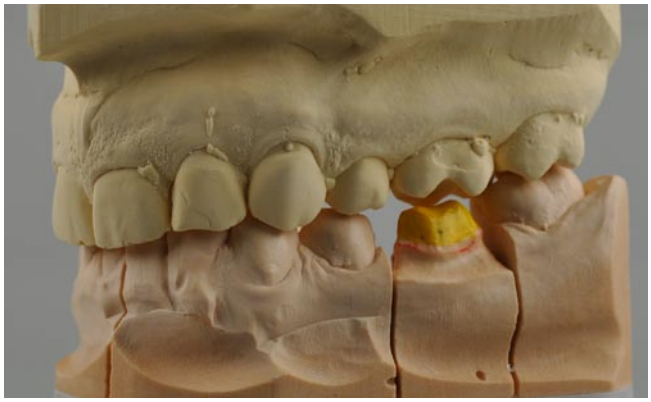
Fig. 2

Fig. 3

Fig. 4

Description des illustrations:
Fig. 5 Vue latérale dans l'articulateur.
Fig. 6 Face interne des couronnes de la teinte de la dent.
Fig. 7 Couronne scellée dans la bouche du patient, après 2 mois.

Fig. 5

Fig. 6

Fig. 7

Pekkton® ivory
Clinical Case.

Description du cas clinique
Dentiste: Dr méd. dent. Andrés Izquierdo, Bâle, Suisse
Prothésiste dentaire: ZTO Zahn Technik Ostschweiz AG,
Alberto Pasquali, maître-prothésiste dentaire, Thal (SG), Suisse

Contexte et objectifs du traitement:
Lors du premier examen, on a constaté que la dentition de la patiente, âgée de 50 ans, avait bénéficié de soins conservateurs au niveau du maxillaire comme de la mandibule. Dans la zone antérieure du maxillaire, la (petite) incisive droite avait été restaurée avec une couronne plusieurs années plus tôt, créant un diastème avec la dent adjacente. La patiente désirait une nouvelle restauration de cette incisive afin de corriger son aspect esthétique insatisfaisant et de combler le diastème. La solution de traitement devait rester acceptable d'un point de vue financier.

Anamnèse dentaire:
Dent 12 avec suspicion d'amélogenèse imparfaite ou éventuel traumatisme dentaire. La patiente n'a pu confirmer ni l'une ni l'autre de ces hypothèses. La dent 12 a été restaurée plusieurs années auparavant avec une couronne prothétique.

Diagnostic et objectifs de traitement:
Dent 12: absence de douleurs, mobilité dentaire de grade 0, profondeur de sondage jusqu'à 3 mm, négatif à la percussion, test de palpation négatif, test de vitalité positif (test CO2). Les radiographies permettent d'identifier un décalage axial en direction distale, avec une quantité d'émail réduite (suspicion d'amélogenèse imparfaite). La dent 12 a été restaurée à l'aide d'une couronne en résine; le résultat esthétique de la restauration n'est cependant pas satisfaisant, avec un surplomb important. La dent 11 présente un décalage en direction mésiale, avec la présence d'un diastème par rapport à la dent 12. Le traitement vise à mettre en place une couronne prothétique sur la dent 12, avec réduction du diastème. Le comblement complet du diastème pourrait être obtenu grâce à une restauration préservant la dent ou une couronne prothétique (par exemple une facette) sur la dent 11. Pour des raisons financières, le traitement de la dent 11 sera effectué ultérieurement.

Évaluation clinique / pronostic:
L'utilisation d'une armature en matériau polymère de haute performance (Pekkton® ivory, Cendres+Métaux SA) avec un revêtement composite esthétique (SR Nexco®, Ivoclar Vivadent) présente un grand avantage en raison de la grande stabilité et du temps de fabrication rapide. Elle permet la fabrication d'une couronne dont le prix est raisonnable et qui a été jugée dans le cas présent comme une solution idéale pour la restauration à moyen terme de la dent 12. Après un délai de transition défini par avance, de 2 à 3 ans, la dent 11 pourra être restaurée de façon optimale à l'aide d'une restauration en céramique de grande qualité et plus onéreuse. Un traitement ultérieur de la dent 12 suivant la même procédure s'est révélé être une solution appropriée à la situation.

Description des illustrations:
Fig. 1 Radiographie de la situation initiale.
Fig. 2 Situation clinique initiale.
Fig. 3 Choix de la teinte (clinique).
Fig. 4 Prise d'empreinte avec préparation.

Fig. 1

Fig. 2

Fig. 3

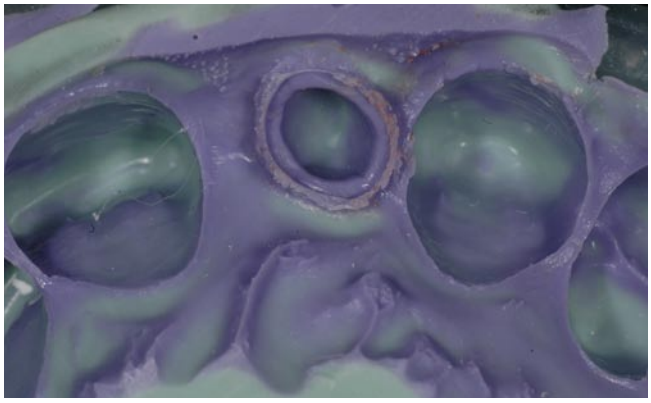
Fig. 4

Plan de traitement:
Dent 12: fabrication d'une clé en négatif avec un matériau de prise d'empreinte de précision en polysiloxane (Optosil Comfort Putty®, Heraeus) pour la fabrication ultérieure d'une couronne provisoire directe à l'aide d'un composite à base de bis-acrylate (Luxatemp fluorescence®, DMG). Retrait de la couronne en résine existante. Préparation de la couronne et assèchement relatif, y compris grâce à la pose d'un fil de rétraction (Ultrapak *00/*0®, Ultradent). Prise d'empreinte avec un porte-empreinte en métal personnalisé et perforé, fabriqué en silicone de vinyle à réticulation chimique (S1 + S4 suhy®, Bisico), à l'aide d'une feuille de séparation pour prises d'empreinte dentaires (Plicafol®, Rodent). Fabrication d'une couronne provisoire directe, scellée de façon provisoire à l'aide d'un ciment de fixation provisoire sans eugénol (TempBond®, Kerr). Le choix de la teinte s'effectue au laboratoire dentaire. Après la fabrication de la structure par le prothésiste dentaire, la dent 12 a été nettoyée avec une pâte sans fluor et la couronne Pekkton® ivory a été scellée de façon définitive à l'aide du système de fixation adhésif Multilink Automix®, (Ivoclar Vivadent).

Conclusion:
D'un point de vue médical, ce traitement a offert une solution esthétiquement satisfaisante à un coût acceptable.

Conflits d'intérêts:
Les auteurs déclarent n'avoir aucun conflit d'intérêts avec Cendres+Métaux SA.

Description des illustrations:
Fig. 5 Planification de l'armature Pekkton® ivory.
Fig. 6 Couronne provisoire sur le modèle.
Fig. 7 Set-up de la dent 11 avec la couronne Pekkton® ivory sur la dent 12.
Fig. 8 Couronne Pekkton® ivory après scellement adhésif.

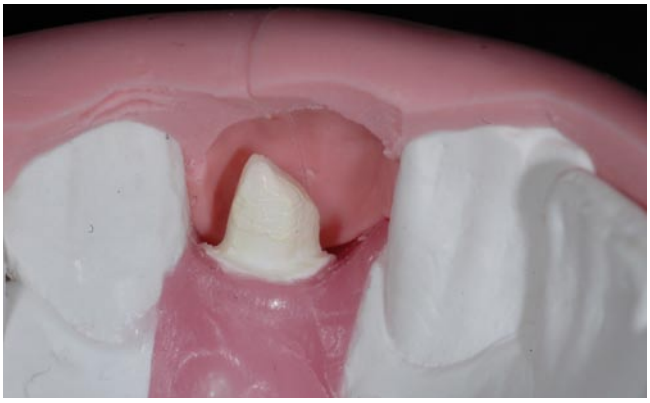
Fig. 5

Fig. 6

Fig. 7

Fig. 8

Pekkton® ivory
Clinical Case.

Description du cas clinique
Prothésiste: Ampellio Zahntechnik, Berne, Suisse

Contexte et objectifs du traitement:
L'objectif du traitement était de réaliser une couronne (21) avec dent en extension (x23) afin d'obtenir une prothèse provisoire stable et simple et de préparer le profil d'émergence et la base de l'élément intermédiaire.

Il devait être possible pour le dentiste d'extraire la prothèse provisoire plusieurs fois sans qu'elle ne se casse.

Il était clair que l'usage prévu des deux prothèses provisoires n'entrait pas dans les indications validées. Le risque d'un échec était considéré comme extrêmement faible en raison de la stabilité élevée du matériau et du dimensionnement stable du bridge.
En outre, la période de portée des deux prothèses provisoires ne dépassait pas quelques semaines.

Anamnèse du patient:
Espaces 22 et 23. Dent 21 défectueuse.

Mode de fabrication de la prothèse provisoire
1. Réalisation d'un wax-up, mise en revêtement et pressée avec Pekkton® ivory.
2. L'armature Pekkton® ivory a été collé sur le pilier en résine préparé au préalable. Produit utilisé: Nimetic-Cem (3M Espe) – colle spéciale pour composite, conçue pour coller les couronnes, les bridges, les plaques squelettées et les attachements sans corrosion ni tension et à froid directement et durablement sur le modèle.
3. Réalisation d'un wax-up complet sur l'armature.
4. Revêtement monochrome avec SR Ivocron (matériau de revêtement de grande qualité en PMMA pour les couronnes, les bridges et les prothèses provisoires, Ivoclar Vivadent).
5. Polissage et finition.

Phases du traitement:
1. Prise d'empreinte à l'alginate des maxillaires supérieur et inférieur.
2. Un porte-empreinte individuel a été réalisé sur le maxillaire supérieur.
3. Maxillaire supérieur: prise d'empreinte définitive avec Impregum (3M Espe).

Fixation
Le bridge implanto-porté a été vissé.
La dent antérieure (21) a été scellée provisoirement avec le ciment sans eugénol Temp-Bond clear (Kerr).

Discussions, commentaires et conclusions:
La réalisation des deux prothèses provisoires était simple. Ces dernières se caractérisaient par une bonne stabilité, un meulage et un polissage facilités.
Le patient est très satisfait de l'esthétique obtenue.

Description des illustrations:
Fig. 1 Armature réalisée en Pekkton® ivory sans revêtement.
Fig. 2 Vue de détail de l'armature collée sur le pilier préparé au préalable.
Fig. 3 Armature avec revêtement SR Ivocron.
Fig. 4 Résultat esthétique satisfaisant pour les deux prothèses provisoires dans la bouche du patient.

Fig. 1

Fig. 2

Fig. 3

Fig. 4

Pekkton® ivory
Clinical Case.

Description du cas clinique
Dentiste: Dr. med. dent. Giuseppe De Stefano, Genève, Suisse
Prothésiste: Benoit Gobert, Le Lignon, Suisse

Contexte et objectifs du traitement:
La biocompatibilité du Pekkton® ivory n'est aujourd'hui plus à démontrer. Elle apporte des avantages déterminant lors de réalisation de FMIP (Faux Moignons Implantaires en Pekkton® ivory). Sa haute biocompatibilité permet une cicatrisation rapide, un maintien des papilles et une basse réaction inflammatoire de la gencive environnante.

Anamnèse du patient:
Le patient de ce cas clinique a reçu un choc sur les deux centrales, qui a fracturé la racine de la 21, ce qui a nécessité après extraction et cicatrisation la pose d'un implant. La fracture horizontale profonde sur la 11 implique la réalisation d'une couronne prothétique.

Résultats et objectifs de traitement:
(Évaluations diagnostiques/cliniques, risques, pronostic, réflexions)

Protocole thérapeutique:
L'utilisation du Pekkton® ivory est un apport incontestable dans la bio-intégration gingivale de nos reconstructions. Le maintien des papilles à des fins esthétiques est capital pour la beauté mais aussi la pérennité des réalisations implanto-portées. La forme homothétique du FMIP (Faux Moignon Implantaire en Pekkton® ivory) ainsi que sa compression en mésio-distal contrôlée est également déterminante pour le soutien des tissus mous environnant.

Phases du traitement:
Discussions, commentaires et conclusions:
Trucs et astuces de l'auteur: afin d'augmenter l'esthétique de la reconstruction sur FMIP il est préférable de recouvrir complètement le cylindre en titane donnant accès à la vis par du Pekkton® ivory. Combler au moyen d'un peu de coton ou de la gutta blanche le trou d'accès de la vis afin d'éviter la réflexion grise du titane lors des différents essayages et du scellement final. Le pilier en Pekkton® ivory avant scellement doit être nettoyé, micro-sablé ou activé au moyen d'une fraise diamantée grain moyen puis silanisé et bondé selon le mode d'emploi du fabriquant de composite de collage.

Conflits d'intérêts:
Les auteurs déclarent n'avoir aucun conflit d'intérêts avec Cendres+Métaux SA.

Remerciements:
Tous mes remerciements vont au Dr De Stefano avec lequel je collabore depuis plus de 15 ans ainsi qu'à Walter Wermuth pour la passion que nous partageons pour l'implantologie.

Fig. 1

Fig. 2

Fig. 3

Fig. 4

Références :

Bibliographie :
– Tarnow D, Cho SC, Wallace S. Distance between implants. The effect of inter-implant distance on the height of the inter-implant bone crest. J Periodont 2000;71:546-549.
– Priest GF. The esthetic challenge of adjacent implant. J Oral Maxillofac Surg 2007;65(suppl 1):2-12.
– Gastaldo JF, Sendyk WR. Effect of the vertical and horizontal distances between adjacent implants and between a tooth and an implant on the incidence of the interproximal papilla. J Periodont 2004;75:1242-1246.
– Cochran DL, Schenk RK et al. Biologic width around titanium implants. A histomeric analysis of the implanto-gingival junction around unloaded and loaded nonsubmerged implants in the canine mandible. J Periodontol 1997;68:186-198.
– Jakubowicz-Kohen B, Rouach T, Rignon-Bret C. Esthétique et préservation tissulaire péri-implantaire Info Dent 2008;90(23):1268-1273

Benoit Gobert
19 Chemin Château Bloch
1219 Le Lignon
Suisse
www.benoitgobert.ch

Description des illustrations :

Fig. 1 Modelage anatomique en cire sur un pilier en titane préalablement traité en utilisant une fausse gencive.
Fig. 2 Positionnement du faux moignon implantaire pour l'injection de Pekkton® ivory sur la gauche et à droite profil distal du FMIP (Faux Moignon Implantaire en Pekkton® ivory) après polissage.
Fig. 3 Réalisation de provisoire en résine au moyen de facettes préfabriquées.
Fig. 4 Vue clinique du FMIP deux minutes après son positionnement. Le faible blanchiment de la gencive valide d'utilisation d'une fausse gencive au laboratoire et de son travail de profilage.
Fig. 5 Mise en place des provisoires.
Fig. 6 Vue latérale des couronnes définitives céramo-céramiques 11 et 21.
Fig. 7 Maturation gingivale après 3 mois sous provisoires, la finesse de la papille centrale est une réponse positive au protocole employé.
Fig. 8 Deux mois après la pose, la réaction tissulaire est très positive et ne comporte aucune réaction inflammatoire.

Fig. 5

Fig. 6

Fig. 7

Fig. 8

Pekkton® ivory
Clinical Case.

Description du cas clinique
Dentiste: Dr Nikolaus Grisa, Riehen, Suisse
Prothésiste dentaire: Laszlo Silagi / Oraltec AG, Bâle, Suisse

Contexte et objectifs du traitement:
L'enfant a perdu la dent 21 lors d'une chute en ski. La dent 11 a été brisée jusqu'en dessous de l'os marginal. Le traitement initial a été instauré seulement le lendemain de la perte de la dent 21. Réimplantation et fixation avec un guide chirurgical de 2,0 mm.

Phases du traitement:
La dent 21 a été réimplantée et fixée par SAT (technique de mordançage à l'acide) sur la dent 22. Un guide Miniplast a été fabriqué par mesure de protection.
La racine de de la dent 11 a d'abord fait l'objet d'un traitement. Ensuite, la racine a pu être extrudée de l'os jusqu'au bord osseux à l'aide d'un tenon et d'anneaux orthodontiques en caoutchouc fixés au tenon et à l'arc labial de la plaque orthodontique.

Restauration:
Structure indirecte sur tenon en or (tenon radiculaire Mooser profil conique), tête de fixation taille 1, Cendres+Métaux SA. Fabrication de la structure indirecte sur tenon en or avec alliage à couler Neocast® 3, Cendres+Métaux SA.
L'armature en Pekkton® ivory a été recouverte du composite de recouvrement esthétique SR Nexco (Ivoclar Vivadent).
Teinte Vita A2.

Conflits d'intérêts:
Les auteurs déclarent n'avoir aucun conflit d'intérêts avec Cendres+Métaux SA.

Description des illustrations:
Fig. 1 Situation initiale après l'accident.
Fig. 2 Situation de la racine après traitement endodontique et extrusion.
Fig. 3 Restauration provisoire de la dent 11 et de la dent 21 réimplantée.
Fig. 4 Après la pressée sur la structure du tenon radiculaire de l'armature Pekkton® ivory.
Fig. 5 Armature en Pekkton® ivory préparée pour le recouvrement esthétique.

Fig. 1

Fig. 2

Fig. 3

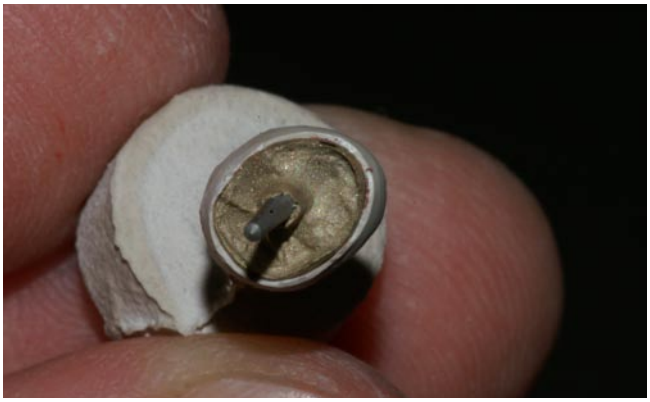
Fig. 4

Fig. 5

Description des illustrations:

Fig. 6 Couronne recouverte de composite (SR Nexco, Ivoclar Vivadent).

Fig. 7 Situation clinique.

Fig. 6

Fig. 7

CENDRES+
MÉTAUX

Cendres+Métaux SA
Rue de Boujean 122
CH-2501 Biel/Bienne

Phone +41 58 360 20 00
Fax +41 58 360 20 11
info@cmsa.ch

www.cmsa.ch/dental

07.2014